

  
**10<sup>e</sup> JOURNÉES**



**26 & 27**

**SEPTEMBRE**

**2025**

**HÔPITAL PARIS SAINT-JOSEPH**

**DE FORMATION DU CENTRE DE L'ENDOMÉTRIOSE**

DE L'HÔPITAL PARIS SAINT-JOSEPH ET DE RESENDO, RÉSEAU VILLE HÔPITAL ENDOMÉTRIOSE

# CAS CLINIQUE : ENDOMETRIOSE URINAIRE



Dr MICHAUD



Hôpital Paris  
Saint-Joseph

Dr BOROJENI



EndoSud IDF



RESENDO  
Réseau Ville Hôpital Endométrie

# Mme A. 25 ans,

**Mariée**

**Nullipare**

**Pas de désir de grossesse à court terme**

**Antécédents :**

colopathie fonctionnelle

Elle rapporte les symptômes suivants :

**Douleurs pelviennes + lombaires cycliques**

**Cystalgies catéméniales**

**Ménorragies**

**Dysménorrhées**

**Dyspareunie**

**Troubles du transit**

# Quel bilan paraclinique ?



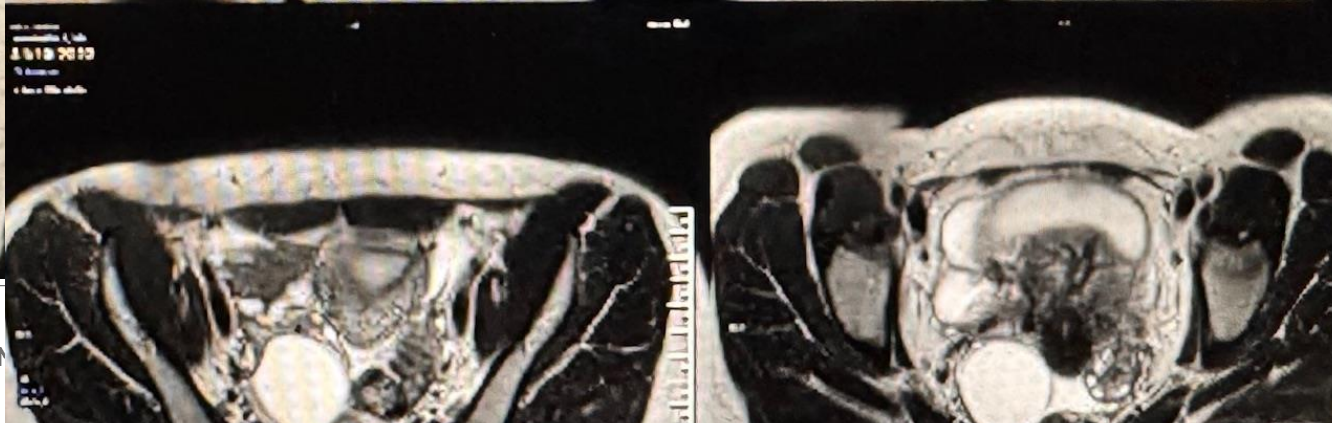
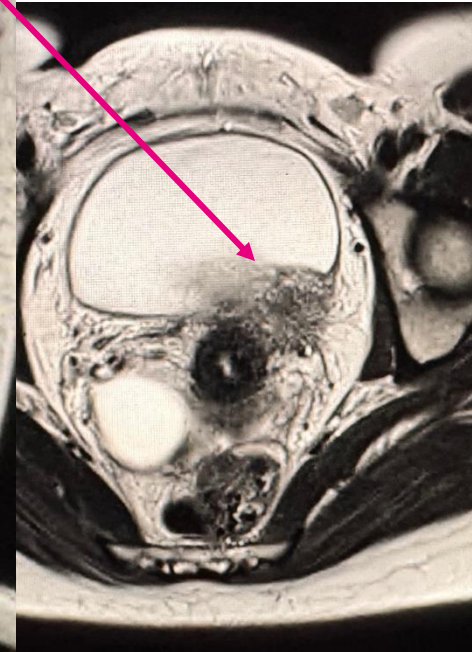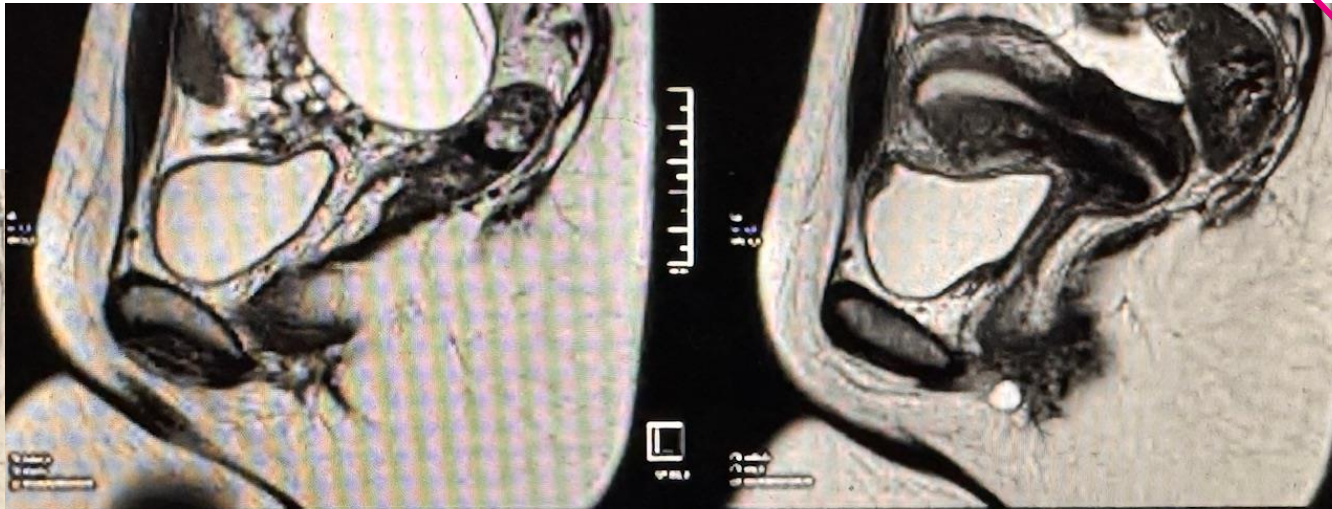
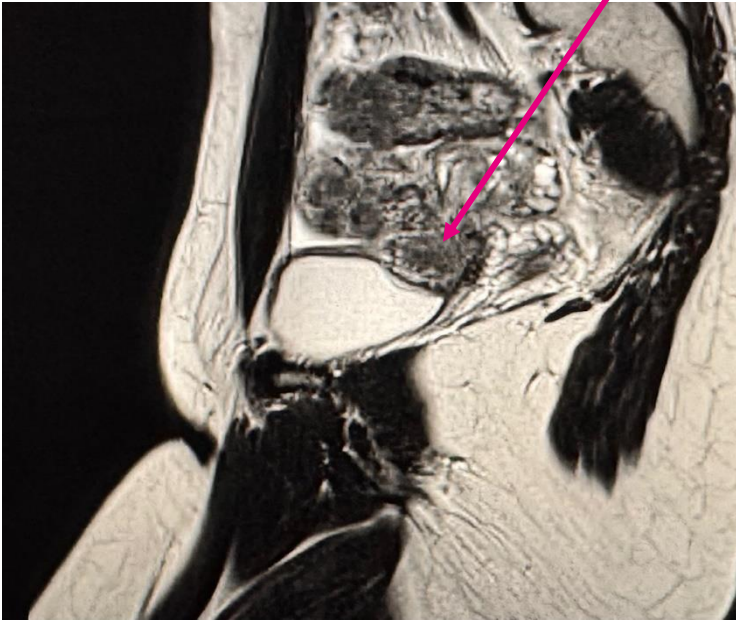
- ECBU
- échographie pelvienne + endovaginale
- IRM pelvienne
- cystoscopie
- bilan urodynamique
- examen clinique + cystoscopie sous AG

# Quel bilan paraclinique ?

- ECBU
- échographie pelvienne + endovaginale
- **IRM pelvienne**
- **cystoscopie**
- bilan urodynamique
- examen clinique + cystoscopie sous AG

# IRM

- Atteinte vésicale à proximité du méat urétéral gauche.
- Nodule d'endométriiose de 3 cm paracervical et du paramètre gauche infiltrant la musculature postérolatérale de la vessie.
- Pas d'hydronéphrose



# Quel traitement ?

- Pillule oestroprogestative
- Traitement chirurgical d'emblée (infiltration du détrusor > compression)
- Anticholinergiques
- Exacyl lors des crises



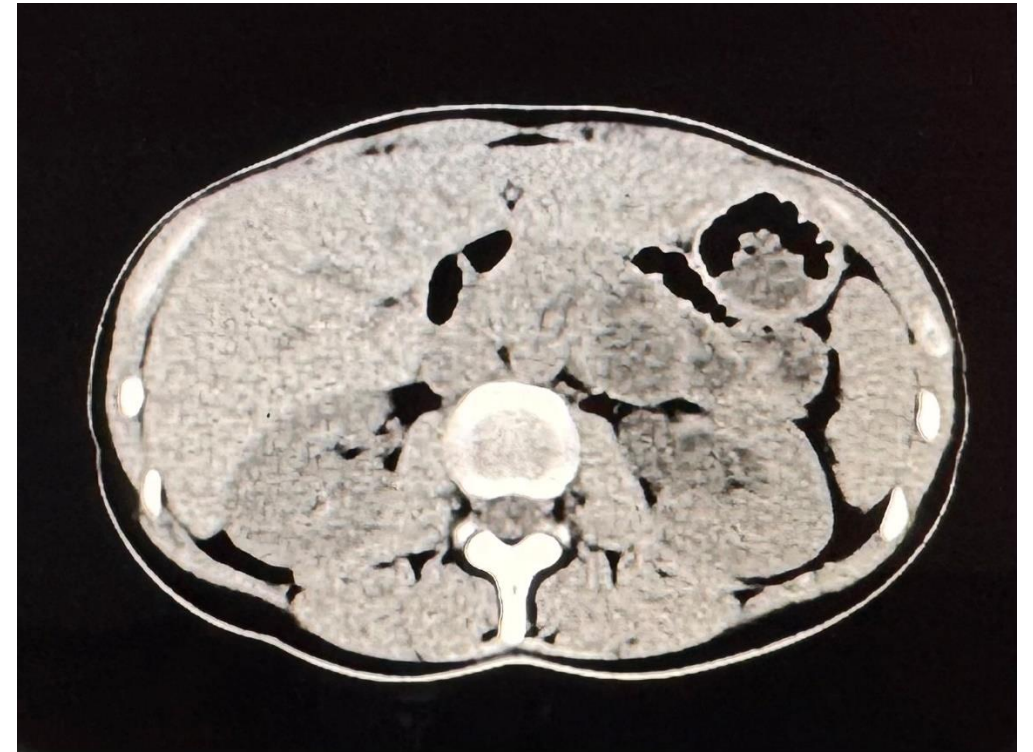# Quel traitement ?

- **Pillule oestroprogestative**
- Traitement chirurgical d'emblée (infiltration du détrusor > compression)
- Anticholinergiques
- Exacyl lors des crises



# Suivi

- Arrêt Dienogest pour intolérance.
  - Récidive des ménorragies mais aggravation des douleurs lombaires Gauche
- + impériosités rectales et douleurs défécatoires
- TDM : apparition d'une dilatation des cavités pyélocalicielles



# RCP : que proposez vous ?



- Intensification du traitement hormonal : DECAPEPTYL
- Drainage du rein Gauche par sonde JJ en urgence
- Poursuite des explorations : créatininémie/Uroscanner/  
UroIRM Ou urétéropyélographie rétrograde
- Chirurgie par ureterectomie et réimplantation d'emblée

# RCP : que proposez vous ?



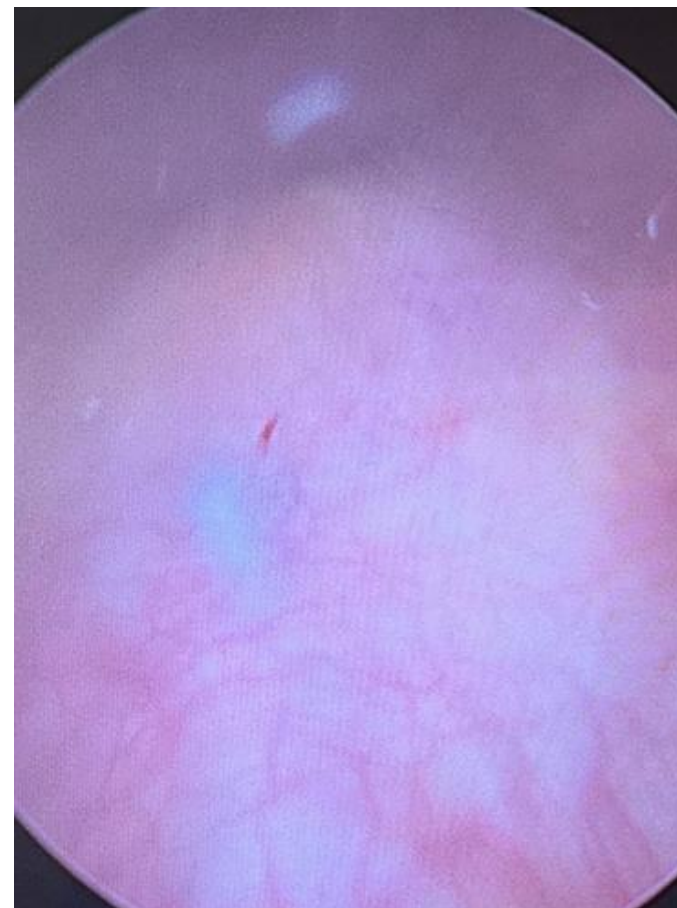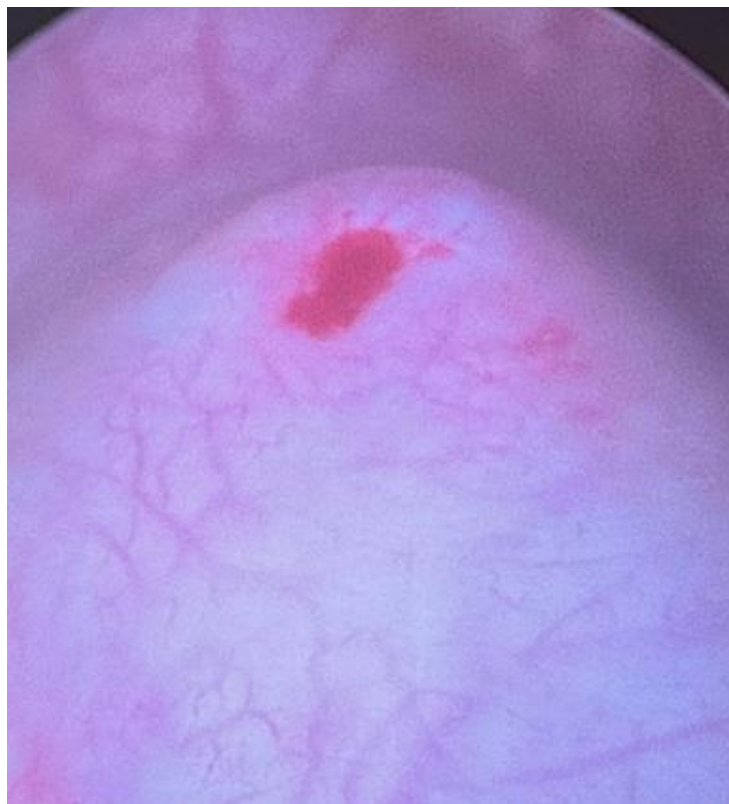- Intensification du traitement hormonal : DECAPEPTYL
- Drainage du rein Gauche par sonde JJ en urgence +/-
- Poursuite des explorations : créatininémie/Uroscanner/  
UroIRM Ou urétéropyélographie rétrograde
- Chirurgie par ureterectomie et réimplantation d'emblée

## Drainage des urines par montée de sonde double J

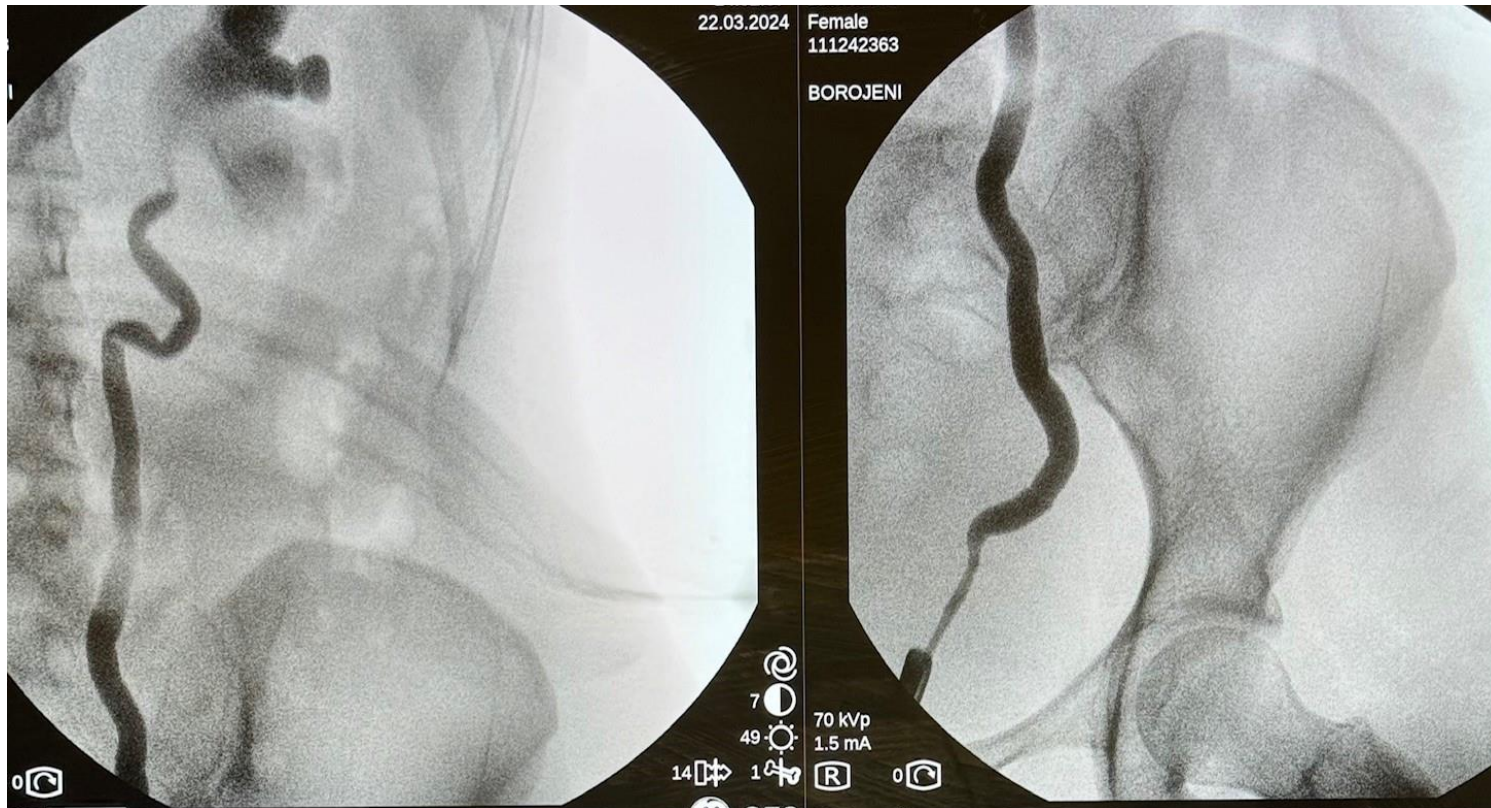
- Protection du haut appareil urinaire
- Exploration vésicale : cystoscopie
- Exploration urétérale : urétéropyélographie

## Reprise d'un traitement hormonal adapté

## Prise en charge de la douleur



Cystoscopie : bombement vésical nodulaire et rétroméatique gauche



- Urétéropyélographie & montée de sonde double J :  
dilatation des cavités pyélocalcielles avec un siphon lombaire en  
amont d'une sténose serrée de l'uretère pelvien

# Evolution clinique

- Reste symptomatique sur le plan urinaire / intolérance sonde JJ
- Syndrome douloureux pelvien et vésical chronique réfractaire aux traitements médicaux (Amitriptyline, Gabapentine, Tramadol, Lidocaïne, TENS...)
- Reprise du blocage hormonal permettant une régression des rectorragies et symptômes digestifs

## NOUVEAU BILAN

- Scintigraphie rénale : évaluation préopératoire de la fonction rénale relative symétriques
- Echo endoscopie rectale : nodule infiltrant la musculature de la charnière rectosigmoïdienne de 14 mm, à 15 cm de la marge anale (mais moins symptomatique depuis la reprise d'un traitement hormonal)



# RCP : que proposez vous ?

Cystectomie partielle  
urétérolyse  
réimplantation urétérovésicale  
Résection digestive concomitante  
pas de résection digestive



# RCP : que proposez vous ?

## Cystectomie partielle

urétérolyse

## réimplantation urétérovésicale

Résection digestive concomitante

Pas de résection digestive

## Résection digestive concomitante ?

**Pour** : exérèse complète, éviter une nouvelle chirurgie potentiellement difficile chez une patiente jeune

**Contre** : peu symptomatique sur le plan digestif depuis la reprise du blocage hormonal, risque de fistule

  
**10<sup>e</sup> JOURNÉES**



**26 & 27**

**SEPTEMBRE**

**2025**

**HÔPITAL PARIS SAINT-JOSEPH**

## **DE FORMATION DU CENTRE DE L'ENDOMÉTRIOSE**

DE L'HÔPITAL PARIS SAINT-JOSEPH ET DE RESENDO, RÉSEAU VILLE HÔPITAL ENDOMÉTRIOSE

