

  
**10<sup>e</sup> JOURNÉES**



**26 & 27**  
**SEPTEMBRE**  
**2025**

**HÔPITAL PARIS SAINT-JOSEPH**

**DE FORMATION DU CENTRE DE L'ENDOMÉTRIOSE**

DE L'HÔPITAL PARIS SAINT-JOSEPH ET DE RESENDO, RÉSEAU VILLE HÔPITAL ENDOMÉTRIOSE

# CAS CLINIQUE

E.PETIT

CENTRES DE L'ENDOMETRIOSE

GHPSJ (75014)

CIMI (75005)

RESENDO

ENDOSUD-IDF



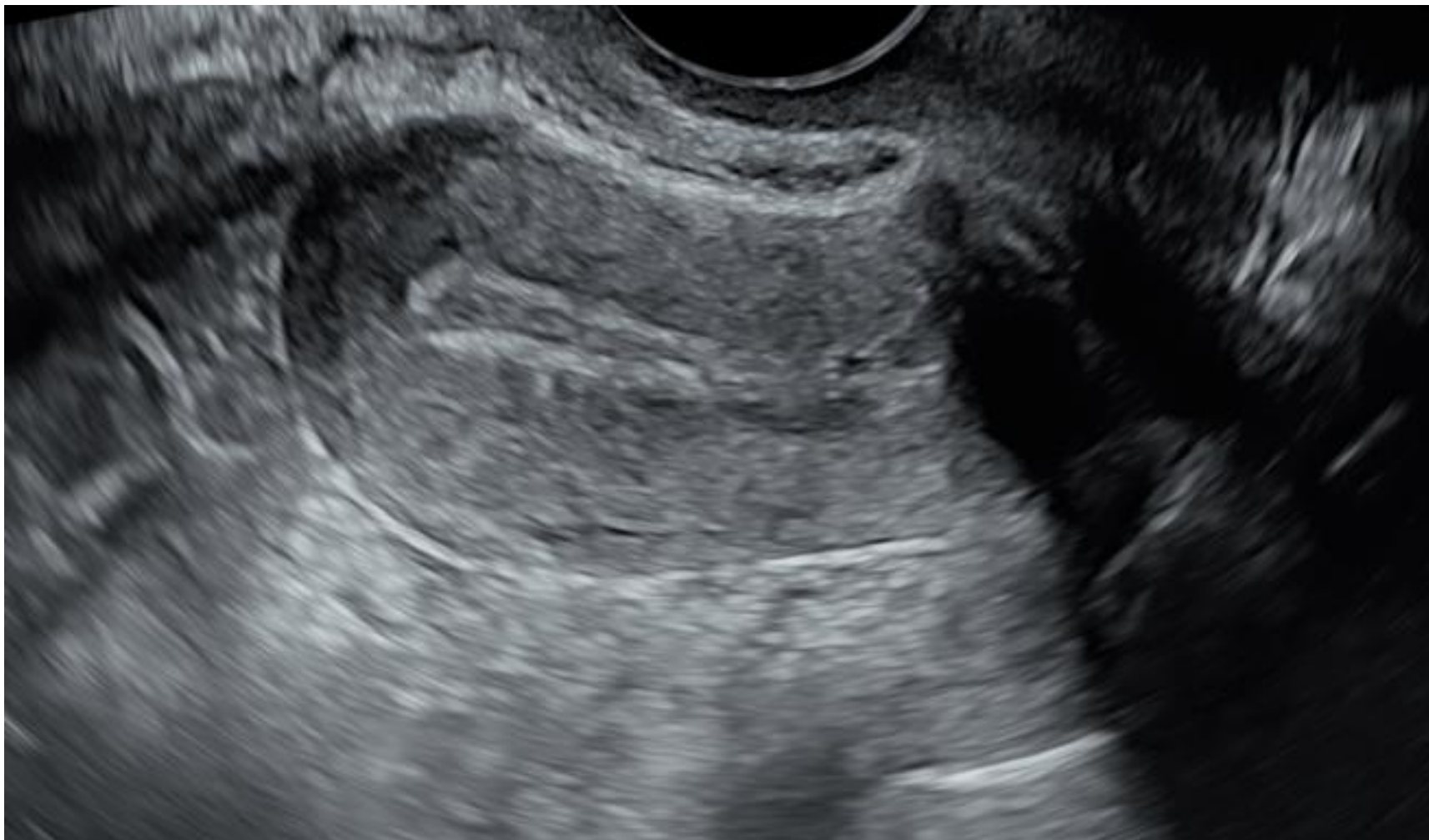# Melle T.

- 22 ans
- Endométriose maternelle
- Réglée à 12 ans
- Dysménorrhée croissante invalidante 7 à 10 / 10 avec AS
- Ménorragies
- Douleurs péri-ovulatoires
- Lombalgies
- Dyschésie
- TFI +++
- Dyspareunie profonde positionnelle ( levrette ++)

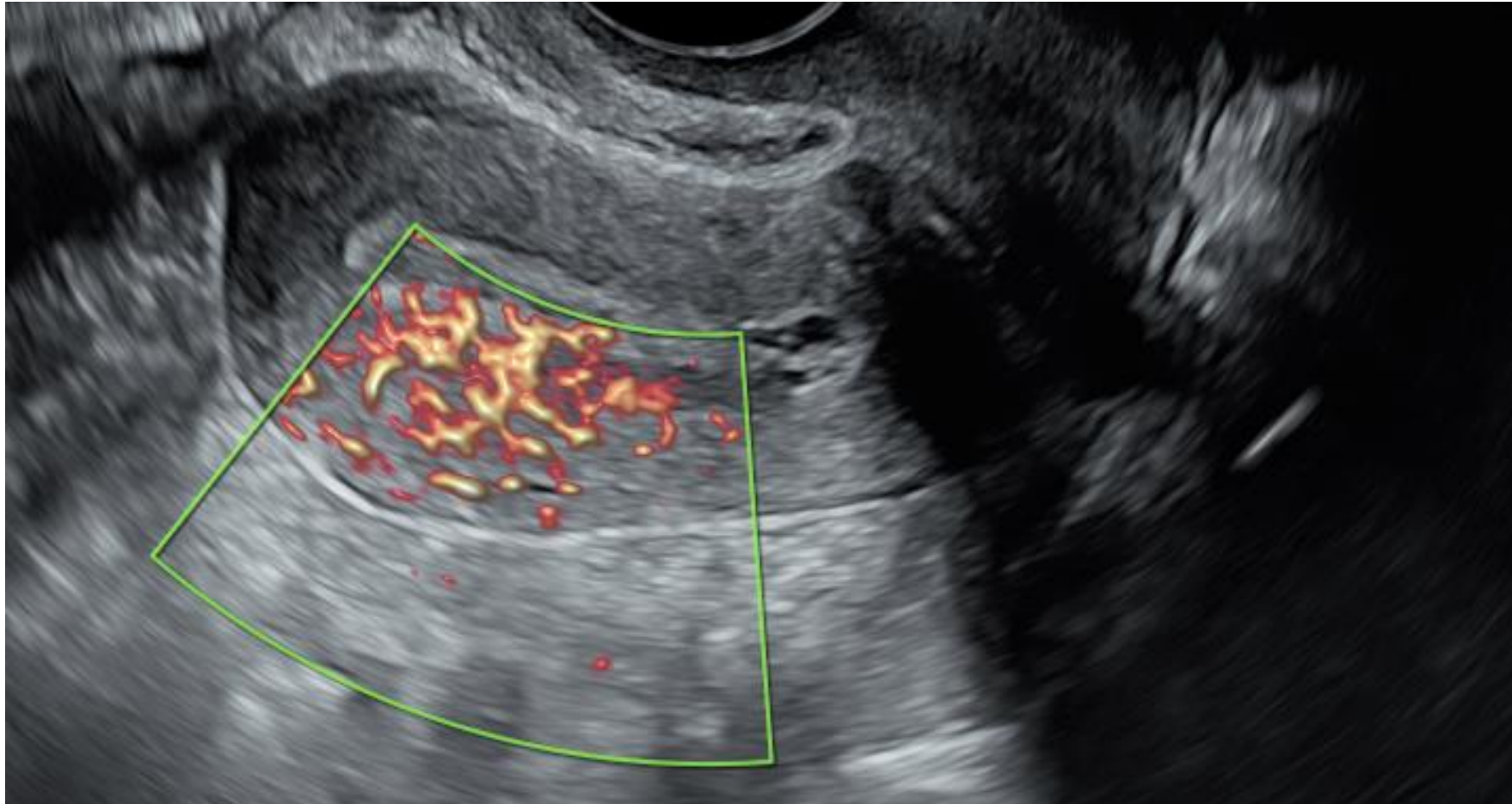
# Melle T.

- 0 G-0P
- Projet de grossesse à long terme
- Pilule contraceptive de 16 à 20 ans sans amélioration
  
- EEV et IRM dites normales
- Coelioscopie négative à 20 ans
  
- Endotest positif
- Actuellement réglée

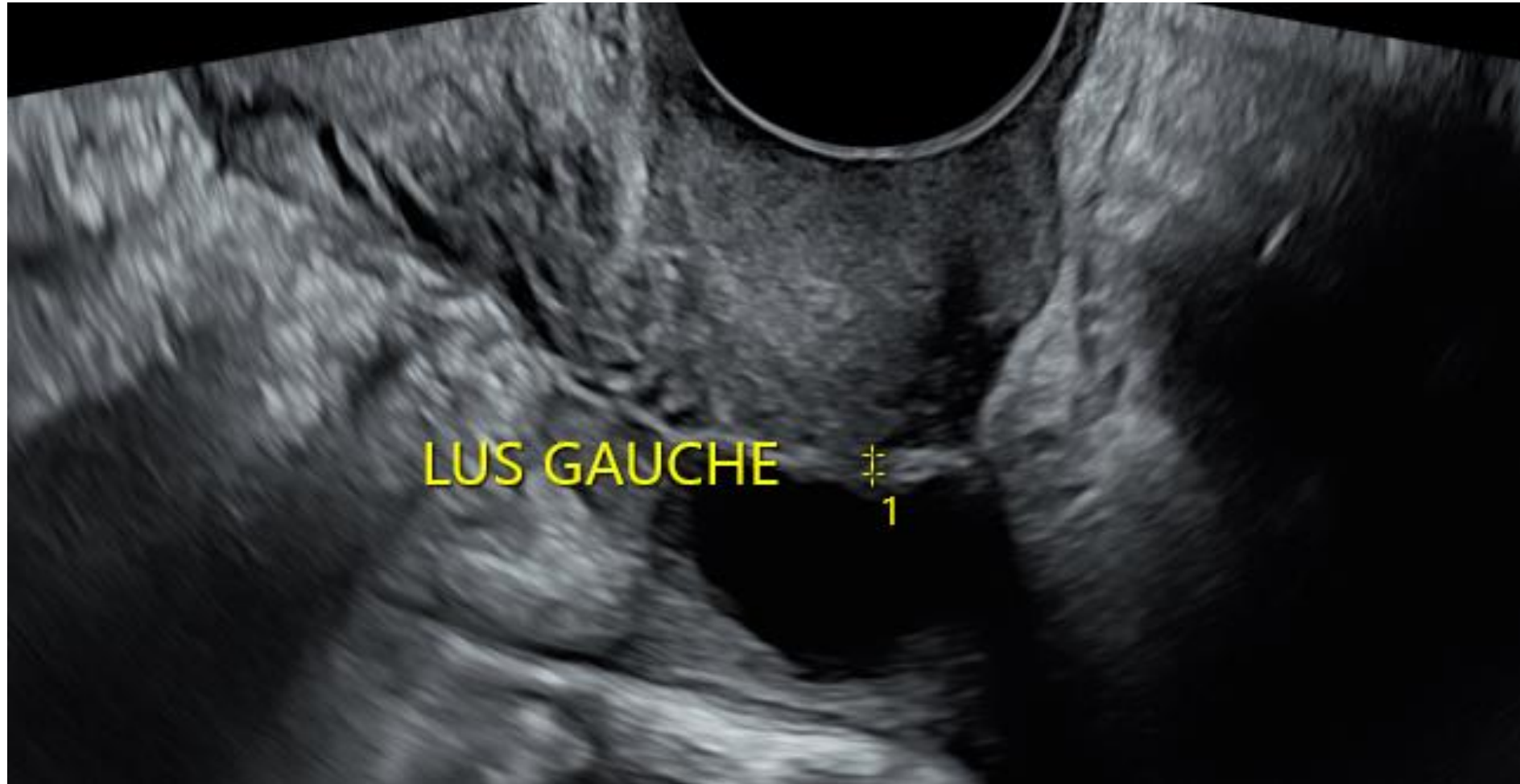# EEV ( J8)



# EEV



# EEV



# Melle T.

- Prescription de DIENOGEST en continu
- Optimisation nutritionnelle
- Kiné Ostéopathie externe et interne

# Melle T.

- Traitement hormonal bien toléré avec aménorrhée secondaire bien observée
- Evolution très favorable progressive sur tous les symptômes